Aus der chirurgischen Abteilung
der Universitäts-Kinderklinik München (Prof. Dr. Drachter)

Über angeborene Bauchmuskeldefekte und die mit ihnen vergesellschafteten anderen Bildungsanomalien

Inaugural-Dissertation

zur

Erlangung der Doktorwürde in der gesamten Medizin

verfaßt und vorgelegt einer
Hohen medizinischen Fakultät

der Bayr. Ludwig-Maximilians-Universität in München

von

Oskar Pudymaitis

München 1927

Universitäts-Buchdruckerei von Dr. C. Wolf & Sohn in München

Aus der chirurgischen Abteilung
der Universitäts-Kinderklinik München (Prof. Dr. Drachter)

Über angeborene Bauchmuskeldefekte und die mit ihnen vergesellschafteten anderen Bildungsanomalien

Inaugural-Dissertation

zur

Erlangung der Doktorwürde in der gesamten Medizin

verfaßt und vorgelegt einer
Hohen medizinischen Fakultät

der Bayr. Ludwig-Maximilians-Universität in München

von

Oskar Pudymaitis

München 1927
Universitäts-Buchdruckerei von Dr. C. Wolf & Sohn in München

Gedruckt mit Genehmigung der Medizinischen Fakultät München.

Referent: *Professor Dr. Drachter.*

Korreferent: *Geh. Hofrat Professor Dr. Sauerbruch.*

Meinen guten, lieben Eltern
in tiefster Dankbarkeit.

R. UNIV.
BIBLIOTHEEK
LEIDEN

Fälle mit angeborenem Fehlen der Bauchmuskulatur kommen relativ selten vor. Während man von anderen Muskeldefekten, z. B. dem Pektoralisdefekt geläufig unterrichtet ist, werden die Bauchmuskeldefekte sogar in maßgebenden fachärztlichen Werken (1) mit keinem Worte erwähnt. Dennoch sollte ein Arzt davon etwas wissen, schon in Anbetracht der überaus ernsten Prognose, die in solchen Fällen zu stellen ist, damit man auch die Eltern in dieser Richtung hin vorbereitet. — Auffallend ist, daß diese Gruppe von Muskeldefekten fast immer auch noch von anderen abnormen Erscheinungen begleitet wird. Die wichtigsten sind: Hypertrophie der Harnblase und Kryptorchismus.

Im Januar 1926 hatte auch die Universitäts-Kinderklinik in München Gelegenheit, einen ausgesprochenen Fall von Bauchmuskeldefekt, Blasenhypertrophie und Kryptorchismus zu beobachten.

Die Krankengeschichte lautet:

Sch. F., geboren am 22. Oktober 1925. Aufnahme in die Klinik am 8. Januar 1926. Mutter angeblich gesund. Zwei ältere Geschwister leben, gesund. Während der Schwangerschaft hatte die Mutter starke Schmerzen im Unterleib. Geburt von selbst verlaufen; Steißlage.

Von Geburt an besteht eine auffallende Schlaffheit und Fältelung der Bauchdecken. Sonst ist das Kind frei von Beschwerden. Einmal ist der Stuhlgang 2 Tage lang ausgeblieben, sonst stets regelmäßig, mindestens einmal täglich erfolgt. Es ist ferner der Mutter aufgefallen, daß das Kind den Kopf nach rechts gedreht hält und dieser, wenn man ihn nach links hinüberwendet, immer wieder in die alte Lage zurückgeht. Die Nahrungsaufnahme erfolgt ungestört an der Brust.

Der Nabel war am 5. Tage post partum abgefallen, die Nabelwunde nach wenigen Tagen verheilt. Irgend eine Vorwölbung im Bereiche des Nabels wurde nicht bemerkt. Bis vor 8 Tagen soll sich aber aus der Gegend des Nabels eine milchig-trübe Flüssigkeit entleert haben. Störungen beim Wasserlassen sind nicht aufgefallen.

Befund: 11 Wochen altes männliches Kind in gutem Ernährungszustand. Kein Exanthem; keine Lymphdrüsen zu fühlen. Der Kopf wird dauernd nach rechts gedreht gehalten. Der Schädel ist rein dolichocephal. Die Gesichtslinie zeigt ganz geringe rechtskonvexe Skoliose. Der Versuch, den Kopf nach links zu drehen und nach rechts zu neigen, gelingt passiv. Dabei spannt sich der linke Kopfnicker stark an und springt strangartig vor. Mund und Rachenorgane ohne Befund. Der Thorax des Kindes erscheint oben schmal, unten breit, kurz. Im Bereich der unteren Brustbeinabschnitte ist eine tiefe, trichterförmige Einsenkung wahrnehmbar, an deren Bildung sich auch die brustbeinnahen Teile der Rippen 5—9 beteiligen. Der Schwert-

fortsatz des Brustbeins springt stark vor und begrenzt so die trichterförmige Einsenkung nach unten hin. Der Rippenbogen ist ebenfalls beiderseits nach außen umgekrempelt. Keine deutliche Skoliose der Wirbelsäule. Über den Lungen überall voller Klopfschall, überall Bläschenatmen. Herzfigur vielleicht nach rechts hin etwas verbreitert. Herztöne rein. Auffallend ist die deutlich sichtbare epigastrische Pulsation. Das Abdomen des Kindes stellt sich als viel zu weiter, ganz außerordentlich schlapper Sack dar, der je nach der Lage des Kindes, nach rechts oder nach links hin, bei Suspension nach unten hin herabhängt. Diese vordere Bauchwand zeigt ein unregelmäßiges Faltensystem der bedeckenden Haut. Die Nabelnarbe stellt nicht wie gewöhnlich eine narbige Einziehung dar, sie ist vielmehr in einer längs verlaufenden Hautfalte verborgen und sitzt oberhalb der Mitte einer Verbindungslinie zwischen Schwertfortsatz und Symphyse. Palpatorisch erweckt diese sackartige vordere Bauchwand ebenfalls den Eindruck außerordentlicher Dünne und Widerstandslosigkeit. Sie gestattet eine genaue Abtastung und Abgrenzung der Bauchhöhlenorgane. Die Konturen der Leber sind aufs deutlichste greifbar. Der untere Leberrand steht drei Querfinger unterhalb des Rippenbogens. Die Milz liegt ebenfalls unterhalb des linken Rippenbogens und ist sehr mobil. Sie läßt sich vollständig umgreifen. In der Medianlinie unterhalb des Nabels läßt sich mit der Bauchdecke zusammen ein schlauchförmiges, starkwandiges Gebilde abheben, welche bis nahe an die Nabelnarbe hin zu verfolgen ist und hier in einem strangartigen Gebilde endet. Dieses Organ muß nach Erfahrung anderer Autoren als Blase angesprochen werden. Durch die Bauchdecken hindurch kann man ferner fühlen: die rechte Niere, welche als ovales Gebilde in der Gegend des oberen Darmbeinschaufelrandes liegt, die linke Niere, die direkt hinter der Milz nachgewiesen werden kann. Die Mastdarmuntersuchung gibt keinen weiteren Aufschluß. Es gelingt nicht, strangartige Gebilde nachzuweisen, welche als erweiterte Harnleiter angesprochen werden könnten. Durch Einstülpung der Bauchdecken gelingt es weiterhin die tiefstehende linke Zwerchfellkuppe zu tasten, durch die hindurch die Pulsation des Herzens gefühlt werden kann. Leistenringe sind nicht nachweisbar. Penis ohne Befund. Hoden können nicht gefühlt werden. Sie sind auch bei rektaler Untersuchung nicht nachweisbar. Röntgenaufnahme vom Rumpfe des Kindes ergibt keinen neuen Aufschluß. Im Harn: Alb. Sp. Zucker —, Urobilinogen —, Diazo —. Sediment: vereinzelte Leukozyten und Epithelien; keine Zylinder. Die faradische Prüfung läßt kontraktile Muskelsubstanz im Bereich des Abdomens nicht nachweisen.

Diagnose: angeborener, klinisch totaler Defekt der Bauchmuskulatur. Begleitveränderungen: Trichterbrust, Zwerchfelltiefstand, Enteroptose, abdominale Lage der hypertrophischen und dilatierten Harnblase. Mißgestaltung des Nabels — Kryptorchismus. Nebendiagnose: leichter linksseitiger muskulärer Schiefhals. 10. Januar 1926. Nach Aufklärung der Mutter und unter Anempfehlung einer Bandagierung des Abdomens entlassen.

Gleich darauf, am 21. Januar 1926, ist das Kind gestorben, angeblich in Krämpfen. Zur Obduktion kam es nicht. Die beiden Abbildungen zeigen das Kind bei der Aufnahme.

Stumme (2) war der erste, der in seiner grundlegenden und ausführlichen Arbeit auf solche Fälle aufmerksam gemacht hat. In der ganzen bis dahin erschienenen Literatur ist er auf sieben Fälle gestoßen, von denen die ersten beiden sogar bis auf die Jahre 1839 und 1842 zurückdatieren. Sie alle sind in seiner Arbeit der Reihe nach beschrieben und sein eigener Fall ist besonders ausführlich behandelt. Deshalb will ich von einer

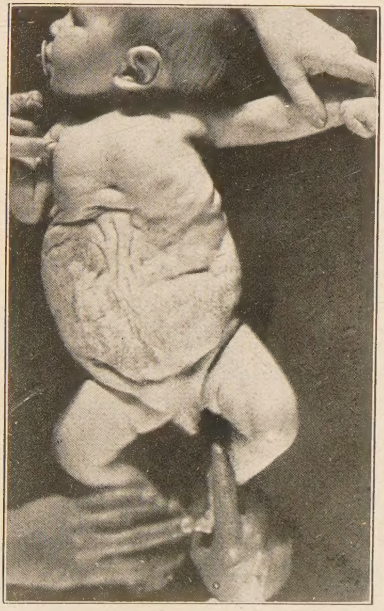

Digitized by the Internet Archive
in 2026

https://archive.org/details/IA41548312_0099

Wiedergabe dieser acht Fälle Abstand nehmen und sie nur auf einer Tabelle kurz zusammenfassen.

Stumme befaßt sich sehr gewissenhaft mit allen hier auftauchenden Fragen und ich muß zum Verständnis des Weiteren seine Ansichten wenigstens in großen Zügen wiedergeben; umsomehr als diese Ansichten ein Anlaß waren für eine ziemlich scharfe Kritik, die Pels-Leusden (3) später an ihnen ausgeübt hat und der eine ganz andere Erklärung auf diese Fragen gefunden zu haben schien. Diese beiden Ansichten — die von Stumme und die von Pels-Leusden — sind auch eigentlich die maßgebenden, denn die Ansichten aller anderen Autoren stimmen gewöhnlich mit der Theorie des einen oder des anderen überein.

Ich will die Ergebnisse der Stumme'schen Arbeit übersichtlich, nach Punkten vorlegen:

I. Alle Fälle sind männlichen Geschlechts. Die Lebensdauer schwankt in weiten Grenzen.

II. Das Fehlen der Bauchmuskulatur ist angeboren. Die Muskulatur war ursprünglich normal entwickelt und ist erst nachträglich mehr oder weniger stark atrophiert.

III. Die Blase hat ihre fötale Lage beibehalten. (Weshalb der Deszensus nicht stattgefunden — bleibt unerklärt).

Die Hypertrophie und Dilatation ist bedingt durch Stauung, diese letztere aber durch Abflußbehinderung in der Urethra, wobei Umknickung derselben, ein auf sie ausgeübter Druck, Phimose oder auch Verklebung des Präputuims angeschuldigt werden könnten. „Infolge eines in verhältnismäßig später Embryonalzeit eingetretenen Harnröhrenverschlusses kam es zur Harnstauung, auf welche die Blase mit Hypertrophie und Dilatation und weiterhin in gleicher Weise die Ureteren reagierten."

Jetzt kommt Stumme zur Erklärung des Zusammenhanges zwischen den Bauchmuskeldefekten und dem Blasenzustand: „Durch Druck der hochgradig dilatierten Harnblase entstand eine Atrophie des Rectus abdominis in größerem Umfang, aber wenigstens des ganzen subumbilikalen Teiles; außerdem eine Dehnung der anderen Bauchmuskeln, welche wohl auch mit durch den Druck der dilatierten Ureteren und zwar symmetrisch auf beiden Seiten atrophierten."

IV. Für das schwächliche Aussehen der Patienten und die starke Faltung der Bauchdecken (die doch wohl auf eine voraus-

Tabelle I (Fälle

	Alter des Patienten	Bauchmuskulatur	Blase	Ureteren und Nieren
1. Stumme 1903.	17 Jahre. Laparotomie!	Rectus abdominis nur oberhalb des Nabels vorhanden. Obliquus externus: sehr schwach. Obliquus internus: fehlt. Transversus: rudimentär.	Sehr groß, spindelförmig inseriert am Nabel mittels eines 3—4cm langen, bleistiftstarken Urachusstiels; mit der vorder. Bauchwand in Verbindung.	Linker Ureter stark erweitert, etwa lampenzylinderdick, linke Niere verkleinert; rechte Niere fast a. d. Doppelte vergrößert.
2. Fröhlich 1839.	11 Monate. Sektion!	Rectus abdominis vorhanden. Obliq. extern. } fehlen b. a. einzelne schwache Obliq. intern. } Muskelfasern Transversus }		
3. Ammon 1842.	Pubertät.	Rectus abdominis: nur die oberen Segmente vorhanden. Obliq. extern. } vermutl. in den Obliq. intern. } lateral. Partien Transversus } noch einige Muskelfasern vorhanden.		
4. Henderson 1890.	60 Jahre.	Recti nur oberhalb des Nabels normal. Unterhalb liefen sie in eine schmale Sehne aus. Obliqui und Transversus: ?		
5. Parker 1895	10 Tage. Sektion!	Recti nur ganz oben bis zur 1. Linea transversa als dünne Lage von Muskelfasern vorhanden. Obliquus externus: sehr schwach. Obliquus internus: rudimentär. Transversus fehlt.	Blase hypertroph. und ihre Wand mit dem Rektum fest verwachsen.	Ureteren u. Nierenbecken beiderseits stark erweitert. Beide Nieren sind groß, a. d. Durchschnitt gelblichweiß.
6. Guthrie 1896.	9 Wochen. Sektion!	Recti nur oben bis znr 2. Linea transversa vorhanden. Obliqui sehr schwach. Transversus rudimentär.	Blase vergrößert u. mit ihrem Scheitel (kein Urachus!) festgewachsen an der Innensette des Nabels. Die Wandung dick, die Schleimhaut entzündet.	Ureteren mächtig erweitert und geschlängelt. Die Lumina nicht verstopft. Die Nieren sind vergrößert, aber stark entzündet, besonders die rechte.
7. Platt 1898.	2 Jahre.	Recti und Obliqui vorhanden: schwach. Transversus fehlt.		
8. Osler 1901.	6 Jahre.	Recti vorhanden nur oberhalb des Nabels. Obliqui rudimentär. Transversus fehlt.	Blase hypertroph., reicht bis zum Nabel.	Beide Nieren fühlbar.

Hoden	Nabel	Thorax (Lungen)	Wirbelsäule	Todesursache	Bemerkungen
Linker Hoden im Abdomen nahe dem inneren Leistenring; rechter Hoden nicht zu finden, an der Stelle nur ein Strang (Vas deferens?) vorhanden.	Nabel = eine flache Einsenkung; in der Mitte deren eine weiße Narbe; nach oben setzt sich der Nabel in eine Furche fest, nach unten in eine Rinne, im Grunde deren auch eine Narbe ist. Nabelfistel (seröse Flüssigkeit).	Breit u. sehr flach. Sternum in Höhe der 6. Rippe etwas eingebogen u. der Proc. xiphoideus wieder etwas nach vorn gebogen.	Rechtskonvexe Skoliose im Brustteile.		Im Alter von 8 Wochen eine Lungenentzündung von fünf Wochen Dauer durchgemacht. Pat. verspürt auffallende drückende Schmerzen im Hypochondrium beim schnellen Laufen.
Beide Hoden im Scrotum.		Hühnerbrust; das Sternum ragt schnabelförmig vor. Sämtliche Knorpel der unteren 7 Rippen sind wie diese selbst in die Höhe getrieben.		Lungenkatarrh und Hydrocephalus.	Hypertrophie d. Herzens, bes. d. rechten Ventrikels; Atelektase des rechten Unterlappens. Links ein äuß. Leistenbruch.
					In den Pubertätsjahren sollen sich die Bauchmuskeln nachentwickelt haben!
Scrotum fehlte, Hoden nicht zu fühlen.					
Kryptorchismus. Beide Hoden liegen in der Fossa iliaca ganz frei vom inner. Leistenring.	War nicht eingedrückt, an normaler Stelle gelegen und hatte das Ansehen einer oberflächlichen Narbe.	Thorax schmal. Rechter Mittellappen fast ganz atelektatisch. Linker Unterlappen stark emphysematös.		Lungenemphysem u. Schwäche.	Haut leicht ikterisch, gerunzelt. Präputium läßt sich leicht zurückziehen, Urethra nicht verlegt.
	Länglich, in der Tiefe einer Längsfurche gelegen. Narbig.	Hühnerbrust; die Rippenbogen waren abnorm weit. „Die Bewegungen des Thorax waren übertrieben stark u. d. Tätigkeit d. Zwerchfells erschien unnötig heftig.“		?! Die letzten Tage bestand Opistothonus.	Keine Urethrastriktur. Keine Phimose.
Hoden im Scrotum nicht vorhanden.	Als ein 12,7 mm langer vertikaler Schlitz; im Grunde eine harte, flache Narbe.	Brustumfang 49,5 cm. Lunge normal.			Leber und Milz unterhalb der Rippenbogen fühlbar.
Hoden nicht zu fühlen.	Länglich und ausgezogen als Furche.	Harrisonsche Gruben deutlich ausgeprägt. Der untere Teil des Sternums ist nach vorne getrieben und bildet mit dem Proc. xiphoideus fast einen rechten Winkel.	Leichte Lumbal-Skoliose nach rechts.		Ausgesprochene Hautfalten „Krähenfüße“, Leber auch leicht umfaßbar. Milz auch fühlbar.

gegangene hohe Spannung im Abdomen zu beziehen ist) macht Stumme ebenfalls die Blase verantwortlich: „Ferner bewirkte sie durch Druck auf die Nabelgefäße einerseits geringere Blutzufuhr und dadurch mangelhafte Ernährung des Embryo, andererseits verhinderte sie den Blutrückfluß, wodurch die Möglichkeit eines Aszites gegeben war und dadurch eine weitere Erhöhung der Spannung im Abdomen."

V. Den Kryptorchismus erklärt sich Stumme einfach durch Verlegung des abdominalen Eingangs des Leistenkanals durch die enorm dilatierte und vergrößerte Blase: „Schließlich verhinderte sie durch Vorlagerung vor den Leistenkanal das Herantreten des Hodens zum Proc. vaginalis und den Abstieg in das Skrotum."

VI. Zur Erklärung der Form des Nabels, wird auf Guthrie hingewiesen, der sich diesen „Furchennabel" zustandegekommen sein denkt durch den konstanten Zug der Blase bei der Kontraktion. Aber nach Stumme spielte beim Zustandekommen dieser Nabelform auch noch der Mangel jedes Panniculus adiposus eine Rolle: „Er verhinderte das Emporsteigen der Haut um den Nabel und dadurch das Auftreten einer tiefen Einsenkung."

VII. Die Enteroptose erklärt Stumme folgendermaßen: „Da das Gehen und Laufen im Fallen von einem Bein auf das andere beruht, so pendelt der Schwerpunkt des Körpers dabei beständig hin und her und auf und ab. Bei dem Widerstande, den die Organe dabei normalerweise an den Bauchdecken finden, zumal da beim schnellen Laufen die Bauchmuskeln fest kontrahiert sind, werden die einzelnen Organe nicht stärker hin- und herschwingen, als der Körper. Das ändert sich jedoch bei muskelschwachen oder muskellosen Bauchwänden. Die Ausschläge der Schwingungen werden weiter und die Folge ist eine Dehnung der Aufhängebänder. Auf der Zerrung an denselben möchte ich die Schmerzen bei unserem Patienten zurückführen, die im Laufen auftraten und bei Ruhe verschwanden." (Siehe Stummes Fall.)

VIII. Auch für die Thoraxdeformität sucht Stumme eine Erklärung. Das enorme Ausbauchen des Abdomens in den Flanken nimmt er als Ausgangspunkt seiner Betrachtungen. Sind die seitlichen Bauchmuskeln normal, so verhindern sie durch ihre Spannung dieses Ausbauchen durch die Eingeweide. Sind sie dagegen sehr schwach, so geben sie nach, dehnen

sich und üben nun einen mehr seitlichen Zug auf die Rippenbogenwinkel aus. „Wie man sich nun leicht an einem elastischen Ringe überzeugen kann, tritt bei Zug an den Seiten leicht an der Vorderfläche und Hinterfläche eine Abflachung ein: und somit wäre auch für die Abflachung des Thorax an der Vorderfläche eine Erklärung gefunden.“ — Osler gab ein starkes angeborenes Vortreten des Sternums an — Stumme findet sich auch da zurecht: „Der Rectus abdominis bildet gewissermaßen eine Fortsetzung des Sternums, so daß er bei normalem Wachstum, durch Kontraktionen oder Spannung wohl imstande ist, das Sternum zu strecken. Als dieser Zug nach der Symphyse wegfiel, so konnte beim Wachstum des Sternums eine bogenförmige Krümmung oder Knickung zustandekommen.“

IX. Noch berücksichtigt Stumme auch die abnorme Körperhaltung. Beim Stehen legte Stummes Patient seinen Oberkörper ziemlich stark zurück, während der starke Leib vorgestreckt wurde. „Das Zustandekommen der abnormen Körperhaltung, die man als eine verstärkte physiologische Brust — Lendenlordose bezeichnen kann, ist wohl am einfachsten bei unseren Fällen aus der Verschiebung des Körperschwerpunktes nach vorne erklärt, infolge der durch die Schlaffheit der Bauchdecken eingetretenen Verlagerung und Senkung der Baucheingeweide. Um nicht vornüber zu fallen, verlegt der Patient den Schwerpunkt des Körpers nach hinten durch zurücklehnen des Oberkörpers. Die Haltung ist also ähnlich derjenigen gravider Weiber.“

X. Die Prognose, besonders der Rektusdefekte, richtet sich „nach den Befunden der Blase und Ureteren resp. Nieren, ob der Patient von einem Blasenkatarrh und deren Folgen verschont bleibt“.

Ich habe die Arbeit Stummes deshalb so ausführlich besprochen, weil sie die Grundlage und der Ausgangspunkt ist für alle weiteren Beobachtungen und Untersuchungen an derartigen Fällen. Man mag auch ganz anderer Ansichten sein als Stumme, dennoch kann man nur von seiner Arbeit ausgehend alle diese Fragen behandeln.

Hier anschließend, möchte ich gleich die ebenfalls sehr gründliche und gewissenhafte Arbeit von Garrod und Davies (4) besprechen, die in der deutschen Literatur gar nicht bekannt zu sein scheint. Die beiden Autoren haben einen Fall beschrieben, den ich ganz kurz und nur das Wichtigste wiedergeben will:

G. K., ein männliches Kind von 8 Wochen, wurde am 27. Mai 1903 ins Spital eingeliefert. Es war gut genährt. Mund und Ohrmuscheln waren auffallend groß, die Nase ziemlich abgeflacht. Die Augen waren etwas schief gestellt, der Schädel wies eine Asymmetrie auf. Das Kind hatte einen doppelseitigen Klumpfuß. Der Thorax war sichtlich ausgebuchtet und das Sternum war stark vorspringend. Brust- und Rückenmuskulatur waren gut entwickelt.

Das Abdomen war sehr weit und in den Seiten ausgebaucht, die Bauchdecken sehr schlaff. An der Oberfläche waren 9 Längsfurchen sichtbar. Eine tiefe Mittelfurche reichte von der Spitze des Proc. xiphoideus bis zur Symphyse und umschloß den Nabel. Eine zweite tiefe Furche lief von der rechten Seite auf die Mittelfurche zu und bildete mit dieser zusammen ein V, indem sie sich beide unterhalb des Nabels vereinigten. Wenn man die Ränder der Furchen auseinanderzog, waren am Grunde derselben Vernarbungen sichtbar, die nicht geglättet werden konnten. Außer den Längsfurchen gab es auch noch einige quere.

Die Palpation ließ auf einen völligen Defekt der Bauchmuskulatur schließen. Auch die Untersuchung mit galvanischen und faradischen Strömen ergab ein völlig negatives Resultat. Die Konturen der Eingeweide waren durch die dünnen Bauchdecken deutlich sichtbar. Die Leber war drei Querfinger, die Milz einen Querfinger unterhalb des Rippenbogens. Die linke Niere war leicht palpabel, die rechte jedoch nicht. Die Hoden befanden sich nicht im Scrotum, den rechten konnte man unterhalb der Nierengegend fühlen. War die Blase gefüllt, so konnte man ihre Umrisse deutlich erkennen. Sie reichte bis einen Querfinger unterhalb des Nabels. Eine Erweiterung der Ureteren konnte palpatorisch nicht festgestellt werden.

Am 10. Juni, also nach zwei Wochen, wurde das Kind aus dem Spital entlassen, aber am 4. August wurde es wieder eingeliefert. Die Temperatur betrug 38,3 und es ließen sich kleine zerstreute bronchopneumonische Herde in den Lungen nachweisen. Am nächsten Tag stieg die Temperatur auf 39,5, das Kind bekam noch ein Erysipel und starb am 13. August. Es kam zur Obduktion und diese hat ergeben:

Die Bauchmuskulatur fehlt vollständig. Nur seitlich sah man hie und da rötliche Faserzüge, die vielleicht noch die Reste der Obliqui darstellen. Die Blase war vergrößert und dickwandig. Sie reichte fast bis zum Nabel, mit dem sie durch einen dünnen, bleistiftartigen Stiel (Urachus) verbunden war. Die rechte Niere war sehr klein, etwa bohnengroß. Der zugehörige Ureter war normal. Die linke Niere war vielleicht etwas größer als normal und der linke Ureter war in seinem unteren Teil erweitert. Die Lungen zeigten bronchitische Veränderungen. — Nun ging man zur mikroskopischen Untersuchung über, und zwar wurde hier zum erstenmal auch das Rückenmark untersucht. In mehreren aufeinander folgenden Schnitten wurden sorgfältig die Zellen der Vorderhörner gezählt und es ergab sich:

	Rückenmark eines gesunden Kindes		Rückenmark von G. K.	
	Große Zellen	Kleine Zellen	Große Zellen	Kleine Zellen
I. Thorakalsegment	72	31	59	70
II. „	33	19	46	29
III. „	35	30	33	41
IV. „	29	36	47	34
V. „	41	42	49	41
VI. „	33	40	55	29
VII. „	53	37	36	51
VIII. „	26	21	32	51
IX. „	35	28	40	41
X. „	44	34	31	61
XI. „	36	32	21	111
XII. „	51	43	15	103
	488	393	464	662

Die Zahl der großen Zellen ist, wie ersichtlich, in beiden Zählungen ungefähr die gleiche. Die Zahl der kleinen Zellen ist dem Fall, wo die Bauchmuskeln fehlten, sogar vergrößert. Auch sonst waren im Rückenmark keine Veränderungen nachzuweisen. Also das typische pathologisch-anatomische Bild nach Ablauf eines akuten poliomyelitischen Entzündungsprozesses: eine narbige Atrophie mit Entstehung von zellarmem, derben, faserigen Gliagewebe, fehlte.

Dieses Ergebnis scheint Garrod und Davies beweisend zu sein, daß der Bauchmuskeldefekt nicht auf eine poliomyelitische Ursache während des intrauterinen Lebens zurückgeführt werden kann. Die histologische Untersuchung der Bauchwand ergab nur eine sogenannte „unentwickelte Muskelschicht". „Die Fasern hatten nicht die Gestalt und die Streifung der normalen Muskelfasern, vielmehr ähnelten sie den nichtgestreiften oder embryonalen Fasern. Es war anzunehmen, daß die Entwicklung der Bauchmuskulatur im früheren Embryonalstadium gehemmt worden ist. Nichts deutete auf Atrophie einer vorher normal entwickelt gewesenen Muskulatur hin."

In ihrer Arbeit geben Garrod und Davies auch noch einen Fall (von Dr. Batten) bekannt:

Ein Knabe, 9 Monate alt, zur normalen Zeit geboren. Der Thorax war nach aufwärts gezogen und nach vorne vorgetrieben. Das Abdomen soll ähnlich ausgesehen haben wie bei dem vorher besprochenen Fall. Die Haut wies ähnliche Furchen auf und es zeigte sich ebenfalls keine Spur von funktionsfähigen Muskeln. Die Blase war leicht fühlbar und scheinbar durch einen Urachusstiel mit dem Nabel verbunden. Das Kind starb später an einer interkurrenten Krankheit (Lunge?) Zur Obduktion kam es nicht.

Auch Garrod und Davies schließen sich der Ansicht Stummes an, daß die Veränderungen an der Blase das Primäre, die Muskeldefekte das Sekundäre sind. In ihrer Arbeit erwähnen sie auch noch zwei mögliche Erklärungen, die Dr. Bardeen, der hervorragende Fachmann auf dem Gebiete der Entwicklung der Muskulatur, gegeben hat. Es sind das (zitiert nach Pels-Leusden):

1. Die Blase dehnte sich aus, weil sie an den Bauchdecken keinen Widerstand fand.

2. Der Gefäßplexus, welcher in der Membrana reuniens (erste Bedeckung der Abdominalhöhle) sich von der Mammaria interna und der Epigastrica aus bildet, war mangelhaft ausgebildet und führte zu mangelhafter Entwicklung der Bauchmuskulatur, vielleicht auch zu den Abnormitäten an Blase und Ureteren.

Pels-Leusden, der auch Gelegenheit hatte zwei Fälle von Bauchmuskeldefekten zu beobachten, geht von einem ganz anderen Standpunkt aus als Stumme, und kommt auch dementsprechend zu ganz anderen Erklärungen für all diese Erscheinungen. Sein Grundgedanke ist: Der Defekt der Bauchmuskulatur ist das Primäre und alle anderen Veränderungen sind nur sekundär durch diesen Defekt bedingt. Ich will nur

das Wesentliche aus seiner Arbeit hervorheben, im übrigen aber auf diese selbst hinweisen (3). Die Fälle Pels-Leusdens, wie auch alle übrigen mir bekannten (seit Stumme) stelle ich auf einer zweiten Tabelle zusammen.

1. Zunächst was den Bauchmuskeldefekt anbetrifft. Pels-Leusden sagt: „Es handelt sich stets um eine Hypoplasie der kontraktilen Substanz, während die bindegewebigen Anteile der Muskeln vorhanden sind.“ Pels-Leusden konnte in einem seiner Fälle (wo die Bauchmuskeln, mit Ausnahme des oberen Teiles der Rekti, vollsändig fehlten) die Aponeurosen der einzelnen Bauchmuskeln mikroskopisch nachweisen (drei Lamellen einer Bindegewebsschicht: Fascia superficialis, Aponeurose des Obliguus externus und das vordere Aponeurosenblatt des Oblig. internus). „Die Ursache einer solchen Hypoplasie ist unbekannt.“

2. Die Harnblase entleert sich nicht nur durch Kontraktionen ihrer eigenen Muskulatur, sondern es spielt dabei auch die Bauchpresse eine wichtige Rolle. Bei mangelnder Entwicklung oder bei Fehlen der Bauchmuskulatur fällt dieser wichtige Faktor weg, die Blase allein ist nicht imstande den Urin auszupressen, es kommt allmählich zur Stauung, zur Hypertrophie und Dilatation. „Indem sich nun die Muskulatur der Blase mehr und mehr verdickte, wurden die Ureterenmündungen enger eingeschlossen, gewissermaßen intramural eingeschnürt; hierdurch wurde ein Hindernis für die Entleerung des Urins aus den Ureteren in die Blase geschaffen, und erst, wenn durch die Nierensekretion der Druck in den Ureteren eine gewisse Höhe erreicht hatte, das Überschüssige in die Blase hineinbefördert.“ So erklärt Pels-Leusden auch die Dilatation der Ureteren. „Der nachrückende, nicht der zurückgeschleuderte Urin hat die Stauung und die Dilatation bewirkt.“

3. Auch bei dem ausgebliebenen Descensus testiculorum soll die Bauchpresse eine mitentscheidende Rolle gespielt haben. Der Druck der Eingeweide, den man gewöhnlich als Hauptfaktor bei dem Deszensus ansieht, sei kein direkter, sondern „ist vielmehr in der Hauptsache als ein fortgepflanzter zu betrachten, bewirkt durch die Bauchpresse.“ Nun, da diese fehlt, so bleibt auch der Deszensus aus. — Aber daß die fehlende Bauchpresse nicht einzig und allein die Ursache der Retentio ist, gibt Pels-Leusden zu: „Dagegen spricht vor allen Dingen

der häufige Befund eines weit offenen Processus vaginalis peritonei beim Kryptorchismus. Der Prozessus reicht häufig bis in das Skrotum, während der Hoden ganz oben sitzt. Hier fehlte es nicht an Innendruck . . .“

4. Die Enteroptosis sei durch Stumme nicht befriedigend erklärt. „Das Stehen und Laufen fällt ja beim Fötus ganz weg, auch die aufrechte Lage wird nicht immer beibehalten, der Fötus wechselt in utero häufig seine Lage und ebenso der Uterus die seine mit der seiner Trägerin, so daß sicher die Schwere der Organe sie nur zeitweilig von ihren Fixationspunkten entfernt, zeitweilig aber auch nähert. Auch nach der Geburt haben die Kinder dauernd gelegen. Bei dem Tiefstand können also Schwere der Organe und Zerrungen an den Aufhängebändern nur untergeordnet mitwirken.“ — „Im allgemeinen stellt man es sich ja so vor, daß Leber und Milz auf dem elastischen Kissen der Darmschlingen gewissermaßen ruhen. Dieses ist aber nur dann ein elastisches, wenn die vordere Bauchwand eine elastische ist. Das ist nun beim Fehlen der Bauchmuskeln nicht der Fall, die Därme mitsamt den darauf ruhenden Organen sinken nach unten . . .“

Außer seinen beiden Fällen gibt Pels-Leusden auch noch einen, den von Steinhard an. (Siehe Tabelle II.)

Die jetzt folgenden Fälle sind in englischen Arbeiten veröffentlicht und nur ganz unzureichend in den Ztrbl. für Chirurgie referiert. Die Arbeit von Mollison (5) ist 1909 erschienen. Sein Fall:

Erik J., ein 9jähriger Knabe, wurde im August 1908 eingeliefert, weil dem Arzte, der den Knaben wegen einer Bronchitis behandelte, das ungewöhnliche Aussehen des Bauches auffiel. Die Haut war runzlig und faltig der Nabel hatte normales Aussehen, nur etwas in die Länge gezogen. Der Bauch hing schlaff und so tief herunter, daß er teilweise die äußeren Geschlechtsteile verdeckte. In den Flanken war der Bauch ausgewölbt. Beim Betasten fand man keinen Widerstand, selbst wenn der Knabe schrie, ausgenommen im oberen Teil, wo die Musculi recti mit dem Brustkorb in Verbindung stehen. Wenn man die Lendengegend betastete, so fühlte man den Quadratus lumborum. Die äußerst schlaffe Bauchwand ermöglichte die Bauchorgane palpatorisch leicht festzustellen. Die Leber war 2 Zoll unterhalb des Rippenbogens, die Milz war auch fühlbar. Blase, Ureteren und Nieren nicht palpabel. Der Penis war gut entwickelt und das Präputiums zog sich leicht über die Glans zurück. Die Hoden waren weder im Scrotum, noch im Inguinalkanal zu fühlen. Es war kein Bruch vorhanden. — Die Bauchwand wurde elektrisch untersucht, löste jedoch keine Reaktion aus. Am ganzen übrigen Körper waren keine Muskeldefekte vorhanden. Der Thorax war schmal, die Rippenbögen etwas vorstehend; eine Harrison'sche Furche war sichtbar. Irgend eine funktionelle Störung war nicht vorhanden: die Einge-

Tabelle II (Fälle

	Alter des Patienten	Bauchmuskulatur	Blase	Ureteren und Nieren
9. Pels-Leusden I. 1908.	3 Monate. Sektion!	Rektus nur angedeutet oberhalb des Nabels. Unterhalb des Nabels fehlt er ganz, ebenso von den Obliqui und Transversus keine Spur. Nur die Aponeurosenschichten mikroskopisch zu unterscheiden.	Stark hypertrophisch, reicht bis zum Nabel, Außerordentlich muskulös u. dickwandig.	Linke Niere vorhanden, l. Ureter sehr weit und geschlängelt. Rechte Niere rudimentär, r. Ureter zeigt ebenfalls Erweiterungen. In den Nieren keine Schrumpfungserscheinungen.
10. Pels-Leusden II.	7 Wochen.	Recti vorhanden. Übrige Muskeln fehlen.	Normal.	Nichts Abnormes.
11. Steinhard (bei Pels-Leusden) 1902.	3 Wochen. Sektion!	Recti vorhanden. Übrige Muskeln fehlen.		
12. Garrod u. Davies 1905.	17 Wochen. Sektion!	Bauchmuskulatur fehlt vollständig. Nur Andeutungen von unentwickelten, embryonalen Fasern.	Stark hypertrophisch, reicht fast bis zum Nabel.	Rechte Niere sehr klein. Ureter normal. LinkeNiere normal. Ureter im unteren Teil erweitert.
13. Batten (bei Garrod und Davies)	9 Monate. Sektion!	Keine Spur von funktionsfähigen Muskeln.	Hypertrophie und fötale Lage, durch Urachus mit dem Nabel verbunden.	
14. Mollison 1609.	10 Jahre.	Recti nur oberhalb des Nabels angedeutet. Die übrigenBauchmuskeln fehlen.	Blase nicht palpabel.	Nicht fühlbar.
15. Bolten 1905.	3 Wochen. Sektion!	Recti nur oberhalb des Nabels vorhanden, unterhalb uur aponeurotische Züge. Obliqui und Transversus ganz gering ausgebildet.	Hypertrophisch, fast bis zum Nabel.	Ureteren stark erweitert; linke Niere größer als d. rechte.
16. Hall 1907.	2 Wochen. Sektion!	Recti nur oberhalb des Nabels festzustellen. Die seitlichen Bauchmuskeln fehlten (nur in d. hinterenTeilen waren einige Fasern da).	Normal.	Ureteren stark erweitert; Nieren normal, nur die Pelvis ausgeweitet.
17. Thatcher 1913.	2 Monate. Sektion!	Bauchmuskeln fehlen vollständig.	Hypertrophie, reicht bis zum Nabel mittels eines Urachusrestes. Blase mit der Bauchwand verbunden und an dieser Stelle eine große Zyste.	Ureteren stark erweitert. Hydronephrosis der rechten Niere. Fötale Lappung.
18. Universitäts-Kinderklinik München 1926.	11 Wochen.	Bauchmuskulatur klinisch nicht nachweishar.	Als schlauchförmiges, starkwandiges Gebilde fast bis zur Nabelnarbe zu verfolgen und hier strangartig endet.	Beide Nieren palpabel. Eine Erweiterung der Ureteren nicht nachweisbar.

nach Stumme).

Hoden	Nabel	Thorax (Lungen)	Wirbelsäule	Todesursache	Bemerkungen
Skrotum leer, Hoden liegen auf den Darmbeinschaufeln.	Normal gestaltet. Eine Furche läuft von der Symphyse hinauf bis zum Nabel u. oberhalb dieses verzweigt sie sich gabelartig.	= Trapezform. Die untere Thoraxapertur vielleicht etwas weiter als normal. In den Lungen ausgedehnte katarrhalisch eitrige Lobulärpneumonie mit sehr starker Blutüberfüllung. Leicht emphysematös.	Starke Lordosis lumbalis.	Angeblich an Bauchfellentzündung.	Geringe Schiefhalsstellung (nach l.). Herz normal.
Hoden im Skrotum nicht zu fühlen. L. eine Leistenhernie.	Normal gestaltet.	Thorax sonst gut gewölbt, nur die untere Apertur außerordentlich weit.			Epitheliale Verklebung des Präputiums. Milz u. Leber tief unter d. Rippenbogen. Wenig Fruchtwasser bei der Geburt.
				Schwäche.	In der Mitte zwischen Darmbeinschaufel u. Rippenbogen eine kinderfaustgroße Hernie.
Kryptorchismus. Der r. Hoden zu fühlen unterhalb des unt. Nierenpols.	Dargestellt durch eine Narbe am Grunde einer der 9 Längsfurchen.	Hühnerbrust. Das Sternum ist vorspringend. In den Lungen bronchit. Veränderungen.		Lungenaffektion (Bronchopneumonie) † Erysipel.	Asymetrie d. Schädels, Doppelseitiger Talipes varus. Mund, Ohrmuscheln auffallend groß, leichte Schiefstellung der Augen. Leber u. Milz tiefstehend.
	Narbig im Grunde einer Furche.	Thorax nach aufwärts gezogen und nach vorne vorgetrieben.		„interkurrente Krankheit“	
Kryptorchismus.	Etwas in die Länge ausgezogen.	Thorax schmal, Rippenbogen etwas vorstehend. Harrisonsche Furche.			Leber u. Milz tiefstehend. Litt an Bronchitis.
Kryptorchismus.					Phimosis.
	Nabelfistel, aus der Urin abging.				
Kryptorchismus.	Als Narbe am Grunde einer Furche.	Nach oben gedrängt u. unten sehr weit. In der r. Lunge bronchopneumonische Herde.		Bronchopneumonie u. Lungenkollaps.	Kein organ. Wiederstand gegen den Harnabfluß. Leber u. Milz tiefstehend. Nase flach, Ohrmuscheln unregelmäß.
Hoden im Skrotum nicht zu fühlen. Auch rektal nicht nachzuweisen.	Länglich in einer Hautfalte verborgen.	Oben schmal, unten breit, kurz. Der untere Teil des Sternums springt stark vor.		Krämpfe (?)	Leber u. Milz tiefstehend. Zwerchfelltiefstand. Herz vielleicht etwas n. rechts verbreitert. Schädel rein dolichocephal. Leichter linksseitiger muskulärer Schiefhals.

weide arbeiteten regelmäßig, die Stuhl- und Harnentleerung war normal. — Nach einem Jahre, im August 1909, wurde der Knabe wieder untersucht: derselbe Befund. Nur oberhalb des Nabels waren die Recti angedeutet, die übrigen Bauchmuskeln ließen sich auch jetzt nicht nachweisen. Blase, Ureteren und Nieren waren gleichfalls nicht zu fühlen.

Mollison berichtet in seiner Arbeit auch noch über zwei Fälle:

1. Bolton beschrieb 1905 in den Clinical Society's Transactions einen Knaben, 3 Wochen alt, bei dem die Recti vorhanden gewesen, aber die seitlichen Bauchmuskeln fehlten. Die Eingeweide waren sehr leicht zu fühlen. Die Blase bildete einen birnförmigen Tumor, der fast bis zum Nabel reichte. Es bestand Phimosis. Die Hoden waren nicht herabgestiegen. In den seitlichen Partien des Abdomens waren Windungen vorhanden, die man für die Ureteren halten konnte. Die Obduktion (über die 1907 Hall berichtete) hat gezeigt, daß die Recti nur oberhalb des Nabels vorhanden waren, während unterhalb desselben nur aponeurotische Bänder sichtbar waren. Die Obliqui und der Transversus waren nur ganz minimal angedeutet. Die Blase reichte bis zum Nabel, die Ureteren stark erweitert und die linke Niere größer als die rechte.

2. Hall berichtet über einen Knaben von 2 Wochen, bei dem ebenfalls die Recti vorhanden und die seitlichen Bauchmuskeln fehlten. Außerdem bestand eine Nabelfistel, aus der Urin abging. Die Obduktion zeigte auch hier, daß die Recti nur oberhalb des Nabels entwickelt waren und die seitlichen Bauchmuskeln nur durch einige Fasern in ihren hinteren Teilen repräsentiert. Die Nieren schienen normal, aber die Nierenbecken und die Ureteren waren erweitert.

Am Schlusse seiner sehr kurzen Arbeit kommt auch Mollison (sicherlich ganz unabhängig von Pels-Leusden) zu folgenden Ansichten: 1. Alle Fälle von angeborenen Bauchmuskeldefekten können nicht zurückgeführt werden auf die Theorie von intrauterinen Verlegungen bei der Harnentleerung. 2. Wahrscheinlich veranlaßt das Fehlen der Muskulatur die Hypertrophie der Blase. 3. Je mehr Muskulatur vorhanden, um so besser die Prognose.

Im Jahre 1913 ist im Edinburgh Medical Journal von Thatcher (5) sehr eingehend ein Fall geschildert:

Ein Knabe von 3 Wochen wurde zur Untersuchung des Bauches eingeliefert. Der Knabe war sonst gesund, die Eltern angeblich ebenfalls. Die Geburt war normal, kein Hydramnion. Man sah, daß die vordere Seite des Brustkorbs ganz flach war, aber in wenigen Tagen nahm sie eine vorspringende Form an. Die Mutter konnte nichts Abnormes in den Funktionen der Blase und des Rectums angeben. Das Kind war altersgemäß entwickelt. Die Nase war breit und flach, die Ohrmuscheln wiesen eine Unregelmäßigkeit auf. Der Thorax erschien verkürzt und nach unten ausgeweitet. Die Bauchwand war sehr schlaff und wölbte sich in den Flanken. Auf der Hautoberfläche waren Längsfurchen von verschiedener Tiefe, die nicht geglättet werden konnten, weil jede im Grunde einen Streifen weißen Narbengewebes enthielt. Eine der längsten und tiefsten dieser Furchen genau in der Mittellinie zwischen Symphyse und Proc. xiphoideus stellte den Nabel dar. — In der Bauchwand war kein Widerstand vorhanden, selbst wenn das Kind schrie. Die Konturen der Bauchorgane waren sichtbar und leicht abzutasten. Die Leber und Milz reichten bis zu drei Querfinger unter den Rippenbogen. Die Blase hatte die Größe etwa eines Hühnereies und reichte bis zum Nabel

hinauf. Am unteren Teil der Blase war ein eigentümlicher fluktuierender Körper zu fühlen, dessen Größe sich bei der Harnentleerung nicht veränderte. Die beiden Nieren waren palpabel und schienen nicht vergrößert. Die Ureteren waren nicht nachzuweisen. Beide Hoden fehlten im Scrotum. Es bestand ein leichter Grad von angeborener, doppelseitiger Hüftgelenkluxation. Das Kind gedieh gut und nahm regelmäßig 30 gr. (1 Unze) pro Tag an Gewicht zu. Im Alter von 2 Monaten starb das Kind plötzlich unter Anzeichen einer Bronchopneumonie.

Die Obduktion, die nur auf den Bauch beschränkt blieb, ergab einen fast völligen Mangel an Muskelgewebe. Nur etwa 1 Zoll unterhalb des Rippenbogens schien eine Spur von den Recti vorhanden, in Form von dünnen, unbestimmten, fasrigen Bändern. Aber die mikroskopische Untersuchung hat keine Spur von Muskelgewebe ergeben. Die Blase war mittels eines etwa ½ Zoll langen Urachusstiel mit dem Nabel verbunden. Ein etwa 1 Zoll langes Band vereinigte die Blase mit der Bauchwand und hier befand sich der schon früher festgestellte fluktuierende Körper, der sich als Zyste erwies. Die Blase war stark hypertrophisch und dilatiert. Ein Schnitt durch die Blasenwand zeigte, daß diese stark verdickt ist. Die Mündungen der Ureteren und der Urethra waren nicht erweitert. Mikroskopisch zeigte sich eine starke Vermehrung des Bindegewebes, das sich auch zwischen die Blasenmuskulatur eingelagert hat; die Schleimhaut wies Zeichen von Katarrh auf. Beide Ureteren waren stark erweitert und geschlängelt. Die rechte Niere war klein, die linke normal groß. Beide zeigten noch deutlich die fötale Lappung. Die Verbindung zwischen Blase und Rektum zeigte nichts Abnormes. Beide Hoden lagen knapp unter den Nieren und schienen normal. Leber und Milz zeigten auch nichts Abweichendes. In der rechten Lunge waren bronchopneumonische Herde und Anzeichen von Kollaps, was auch die Todesursache war.

Nach verschiedenen Erwägungen pro und contra schließt sich Thatcher in allen Hauptpunkten Stummes Ansichten an. Aus folgenden Gründen:

1. Das Aussehen des Abdomens deutet auf eine vorausgegangene große Erweiterung hin.

2. Man fand nichts, worauf man dies zurückführen konnte; außer der abnormen Hypertrophie der Blase, die sich bis zur vorderen Bauchwand ausdehnte.

3. Es ergibt sich aus ihren Zusammenhängen, daß die vordere Blasenwand und die vordere Bauchwand in sehr enger Verbindung standen. Gerade die Strecke, auf der die Muskeln fehlten, war dem direkten Druck des anliegenden Blasen-Tumors ausgesetzt. Die Blase reichte nur bis zum Nabel, und schon oberhalb desselben waren die Recti wieder vorhanden.

Insgesamt habe ich auf beiden Tabellen 18 Fälle mit Bauchmuskeldefekten zusammenstellen können. Alle Erklärungsversuche stimmen entweder mit denjenigen Stummes oder Pels-Leusdens überein. Diese beiden stehen aber im vollen Gegensatz zueinander. Und in der Tat ist eine ganz einwandfreie Erklärung sehr schwierig zu finden, ja vielleicht unmöglich,

solange die entwicklungsgeschichtlichen Verhältnisse noch nicht ganz klar und eindeutig vorliegen. So z. B. finden wir noch bei Hertwig (7), speziell über die Entwicklung der ventralen Rumpfmuskulatur: „Über die Art und Weise der Entwicklung der ventralen Rumpfmuskulatur der Säugetiere und des Menschen ist bis jetzt nichts auszusagen, da alle Autoren sich auf jugendliche Zustände beschränkt haben und man nur die Angabe findet, daß eine Zerklüftung einheitlicher Anlagen eintritt." — „Auch über die erste Anlage der gesamten ventralen Muskulatur gehen die Ansichten sehr weit auseinander." — Broman (8) führt uns schon einen Schritt weiter: „Die Thorakoabdominalmuskeln entstehen durch ventrale Ausdehnung der Myotome in die lateralen und ventralen Körperwände." (Während die eigentlichen dorsalen Myotomteile jederseits zu einer Myotomsäule verschmelzen und aus diesen letzteren entstehen dann die tiefen Rückenmuskeln.) In der Thorakalregion findet diese Ausdehnung Hand in Hand mit dem Vorwachsen der Rippen in die Körperwände statt. In der Abdominalregion ist diese Ausdehnung sowohl von dem Wachstum der Rippen und der paarigen Beckenanlagen, wie von der Verkleineruug des Nabels abhängig. Die betreffenden Myotomfortsätze sondern sich in eine tiefe und eine oberflächliche Schicht, von welchen die erstgenannte in der Brustregion segmentiert bleibt und die Intercostalmuskel bildet. — Ventral von den Rippenspitzen verschmelzen die beiden Schichten miteinander zu einer zusammenhängenden Säule, die durch longitudinale Abspaltung isoliert wird und den Musculus rectus abdominis bildet."

Daß der Bauchmuskeldefekt durch die hypertrophische Blase bedingt ist, scheint mir sehr unwahrscheinlich zu sein. Dagegen spricht vor allem der Umstand, daß doch fast die Hälfte aller Fälle mit Bauchmuskeldefekten gar keine hypertrophische Blase hatte (Fröhlich, Ammon, Henderson, Platt, Pels-Leusden II, Steinhard, Hall). Also muß der Defekt primär entstanden sein. An eine poliomyelitische Ursache wurde oft gedacht, auch schon bevor de Quervain (9) einen Fall von partieller Bauchmuskelatrophie infolge einer Poliomyelitis angab. Aber erstens ist, wie Pels-Leusden hervorhebt, „nichts davon bekannt, daß spinale Affektionen schon intrauterin auftreten" und zweitens wird ja diese Ursache mit Sicherheit durch die mikroskopische Unter-

suchung des Rückenmarks im Fall Garrod und Davies ausgeschlossen.

Bevor ich weitergehe, will ich hier noch ein paar entwicklungsgeschichtliche Daten vorausschicken (nach Bardeen aus Stumme):

Während der zweiten Hälfte der 3. Embryonalwoche verdickt sich die Ansatzlinie der Membrana reuniens inferior (der ersten Bedeckung der Cölomhöhle) zwischen dem 4.—26. Spinalsegment zur Wolfschen Leiste. Zwischen dem 5.—9. und dem 21.—26. Segment ist entsprechend der Extremitätenanlage die Verdickung deutlicher. Der Zwischenraum (also vom 9.—21. Segment) entspricht der Anlage der seitlichen Rumpfwandung. Gegen Ende der 3. Woche ist die Abgrenzung der drei Bezirke gegeneinander deutlich. Während der 4. Woche kommt es durch Einwachsen von Fortsätzen der Scleromere, Myotome, Nerven und Blutgefäße in die Wolfsche Leiste zur Bildung einer dorsoventralen Muskelmasse. Diese teilt sich durch Längsspaltung in eine dorsale und ventrolaterale. An der Bildung der dorsalen Masse nehmen alle spinalen Myotome teil, an der ventrolateralen Masse nur die thorakalen. Der Zerfall der ventrolateralen in zwei Hauptschichten führt zur Entstehung der Rectusmasse und der lateralen (Masse), und die abermalige Teilung der letzteren zur Bildung der Musculi intercostales, obliquus extern. und intern. und des Transversus. Die charakteristische Segmentierung der Intercostales erhält sich dauernd, bei den anderen verschwindet sie und diese nehmen während der 5.—7. Woche eine Form an, die der Erwachsenen immer mehr ähnelt. Die Rumpfwände wachsen dann auf Kosten der Membr. reun. nach vorn und schließen sich bis auf die Nabelschnur etwa gegen Ende des 3. Monats.

Es scheint mir nun als sehr wahrscheinlich, daß der Bauchmuskeldefekt entstanden ist durch irgendeine Störung gleich nach der 4. Embryonalwoche; denn, wäre die Störung schon vor der 4. Woche eingetreten, dann wäre die Bauchmuskulatur noch überhaupt undifferenziert geblieben (was doch bei den meisten unserer Fälle nicht behauptet werden kann), andererseits aber kann die Störung nicht schon in der 5.—7. Woche eingetreten sein, weil zu dieser Zeit schon alle Bauchmuskeln deutlich entwickelt sind (10). — Also bleibt nur eine Möglichkeit übrig, die auch schon Stumme erwähnt: Die Bauchmuskeln

haben sich nur bis zu einem bestimmten Punkte entwickelt = Störungen nach der 4. Woche.

Ganz gewiß ist auch die Ansicht Huslers (1) zu berücksichtigen: „Als Ursache dürften wir vielleicht weniger intranterine, mechanische Momente, — wie so häufig angegeben — als vielmehr im Organismus selbst begründete in Betracht kommen. Jedenfalls sahen wir Muskeldefekte besonders bei Degenerierten.“ (Husler spricht hier über Muskeldefekte im allgemeinen, nicht über die Bauchmuskeldefekte.) — Die Konstitution, die Anlage des betreffenden Individuums als Ursache der Muskeldefekte ist sicher nicht schlechtweg von der Hand zu weisen, obwohl an und für sich wir dadurch auch nicht näher zum Ziele kommen.

Nach wie vor bleiben wir eine einzige Erklärung für die Bauchmuskeldefekte schuldig.

Stummes Ansicht, daß die Hypertrophie der Blase durch Behinderung (Verlegung, Abknickung) der Harnabflußwege zustande gekommen, ist aus dem einfachen Grunde nicht annehmbar, weil doch in sämtlichen Fällen (mit Ausnahme Boltons) eben keine sichtbare Behinderung vorhanden war. In Boltons Fall bestand Phimosis und noch im Fall Pels-Leusden II war eine epitheliale Verklebung des Präputiums vorhanden. Aber das kommt ja gar nicht so selten auch bei Kindern mit normalen Blasen vor! Ebensowenig kann ich Pels-Leusden Recht geben, der die ungenügende oder fehlende Bauchpresse als Ursache der Blasenhypertrophie annimmt. Wir sahen ja schon, daß beinahe in der Hälfte aller Fälle die Blase als normal angegeben oder gar nicht erwähnt wird (d. h. daß an ihr eben nichts auszusetzen — also daß sie auch normal war) und die Bauchmuskulatur, also die Bauchpresse fehlte doch auch dabei ... Alle diese „bescheidenen“ Blasen hätten dann doch auch hypertrophisch werden müssen! ... — Auch die Entwicklungsgeschichte gibt uns keine Anhaltspunkte:

Etwa am 11. Embryonaltage wird die erste Anlage der Allantois als ein erst solider Auswuchs der vorderen Wand des Hinterdarms angelegt. Dann erhält sie ein Lumen und wird dadurch zu einem gleichmäßig engen Rohr, das vom Nabel noch in den Nabelstrang eine Strecke weit hineinreicht. Im

2. Monat weitet dieses Rohr sich ein wenig aus und stellt dann einen spindelförmigen Körper dar — die Harnblase — der sich nach oben verjüngt und in eine enge Röhre übergeht; letztere ist der Urachus (11). — Die Blase behält lange ihre ausgezogene Spindelform. Zur Zeit der Geburt ist sie bei mäßiger Füllung birnförmig mit kranialwärtsgerichteter Spitze, wenn leer, hat sie aber noch Spindelform. Sie hat dann eine Länge von etwa 4 cm uud liegt noch größtenteils oberhalb der Symphyse (8). — Über den Deszensus der Blase sagt noch Broman: „Während der Kinderjahre wächst die Blase besonders stark in die Breite und wird so relativ kürzer. Da sie nun gleichzeitig auch im Verhältnis zu der Höhe des stark wachsenden kleinen Beckens kürzer wird, wird die Folge die, daß die kraniale Blasenspitze kaudalwärts verschoben wird. Noch mehr tragen aber dazu bei 1. die Kaudalwärtsverschiebung des Trigonum urogenitale, in welchem das kandale Urethralende fixiert ist und 2. die relative Verkürzung der primären Urethra. Die letztgenannten beiden Faktoren bewirken zusammen eine Senkung der ganzen Blase."

Hier erwähne ich nun den höchst interessanten Bericht von Arzt (12), der für das Zustandekommen der Blasenhypertrophie ganz neue Möglichkeiten angibt.

Sein Fall, ein dreitägiger männlicher Säugling wird eingeliefert, weil das Kind heftig erbrochen und der Bauchumfang zunahm. Bei der Geburt soll das Kind im Strahl uriniert haben; Abgang von Mekonium wurde nicht beobachtet. In der Poliklinik wurde die Diagnose auf Atresia recti gestellt und sofort zur Operation geschritten. Auch nach der Operation entleerte sich kein Darminhalt und am 5. Tage kam das Kind zur Obduktion. Diese ergab: in beiden Lungen lobulär-pneumonische Herde; den ganzen Bauch füllte aus ein mächtiger zystischer Tumor, der bis über den Nabel hinaufreichte und in dessen Wandungen die Mündungen bezw. Austrittsstelle der Ureteren und Urethra nachzuweisen war. Zwischen den Mündungen der Ureteren befanden sich zwei angeborene Divertikel. Das war die Harnblase. Die Ureteren waren frei durchgängig. Eine Sonde konnte durch den Penis bis zur Blase hinauf ohne Hindernis eingeführt werden; es bestand keine Phimose. Der rechte Hoden befand sich noch in der Bauchhöhle. Zwischen

Rektum und Blase bestand keinerlei Verbindung; die Prostata zeigte normale Verhältnisse. Die histologische Untersuchung der Blasenwand zeigte eine beträchtliche Zunahme der glatten Muskulatur mit dazwischen eingelagertem Bindegewebe. Eine epitheliale Auskleidung des Blaseninnern schien zu fehlen.

In diesem Fall war auch kein organischer Widerstand für den Harnabfluß nachzuweisen, weder Verklebungen, noch Klappen waren in der Urethra vorhanden. (Es gibt sonst in der Urethra manchmal angeborene Hindernisse, die als Klappen, ventilartig angeordnet sind und deshalb den Durchgang des Katheters nicht hindern. — Thatcher (6). Auffällig war es aber Arzt, daß ein hoher Grad von Hydramnion bei der Geburt bestand. Er erinnert sich nun der Untersuchungen Wolffs an trächtigen Kaninchen, wo Nephrektomie des Muttertieres in der zweiten Hälfte der Schwangerschaft eine Sekretion der Niere des Fötus herbeiführte und ein Hydramnion erzeugte.

„Es ist nun, wie ich glaube, ein Zusammenhang einerseits zwischen Sekretion der fötalen Niere und Hydramnion, andererseits aber zwischen Hydramnion und Hypertrophie und Dilatation der kindlichen Blase nicht schwer herzustellen.“ Von einer ausgesprochenen Nierenaffektion bei der Mutter dieses Falles weiß Arzt nichts sicheres, aber sie hatte während der Schwangerschaft Pleuritis durchgemacht und es sollen manche Anhaltspunkte gewesen sein, die einen vorübergehend erschwerten Stoffaustausch wahrscheinlich machten.

Ist das mütterliche Ausscheidungsorgan, die Niere, irgendwie gestört, so ist sie auch nicht imstande alle Abbauprodukte, die ihr der Fötus durch den Plazentarkreislauf zuschickt, wie normal, wegzuschaffen und der Fötus ist nun gezwungen, seine Niere in vermehrte Tätigkeit zu setzen. Diese fangen an mehr Harn auszuscheiden . . . (Dieses kleine „Intermezzo“ muß ich des Zusammenhanges wegen von mir aus hineinschieben, da es bei Arzt fehlt).

„Ich stelle mir die Verhältnisse so vor, daß wohl eine Zeitlang die von der fötalen Niere in die Blase sezernierten Flüssigkeitsmengen nach außen in die Amnioshöhle hinein entleert werden konnten und auch zur Vermehrung des Fruchtwassers beitrugen. Bei der allmählichen Zunahme der Flüssigkeitsmengen in der Amnioshöhle nahm auch der Druck in der-

selben immer mehr zu, so daß die Blase gegen Widerstand, den Druck im Amniossacke, zu kämpfen hatte. Daß es dadurch zu einer Dilatation und auch zu einer Hypertrophie der Harnblase kommt, scheint mir bei dem Vergleich mit den Verhältnissen im extrauterinen Leben verständlich."

„Der Einwand, daß bei jedem Hydramnion sich eine Dilatation und Hypertrophie der kindlichen Blase finden müßte, ist wohl so zu widerlegen, daß ja einmal der Grad des Hydramnion und insbesondere die Dauer seines Bestehens in der Schwangerschaft nicht immer gleich ist, daß weiter aber auch nicht jedes Hydramnion durch die Sekretion der kindlichen Niere entstehen muß."

Nun hören wir bei Arzt noch etwas Neues: „Eine zweite Erklärungsmöglichkeit wäre die, unseren Fall mit der angeborenen Pylorusstenose in Analogie zu bringen. Denn wenn auch die Harnröhre selbst keinerlei Hindernis zeigt und für eine mittlere Sonde bis in die Blase hinein durchgängig war, und auch das Kind im Strahle urinierte, konnte trotzdem eine relative Stenose bestanden haben. Die ausgesprochene Hypertrophie der Blase insbesondere am Orificium urethrae internum, die ja einen ringförmigen Wulst bildet, durch den aber eine Sonde passieren konnte, läßt eine solche Möglichkeit nicht von der Hand weisen, wobei aber die Hypertrophie, wie ja die angeborene Pylorusstenose überhaupt nicht geklärt wäre."

Also zwei ganz neue und schon deshalb sehr beachtenswerte Erklärungen für das Zustandekommen der Blasenhypertrophie ... Die erste (Ursache: Hydramnion bezw. Affektion der Mutterniere) ist besonders plausibel, aber ist auch nur für den Einzelfall gut. Für unsere Fälle scheint sie nicht anwendbar zu sein, da nirgends ein Hydramnion bei der Geburt erwähnt wird. Es ist schon möglich, daß in manchen Fällen auch gar nicht darauf geachtet wurde und eine genaue Anamnese würde hie und da ein Hydramnion vielleicht ergeben haben. Jedenfalls ist diese Erklärung bei allen künftigen Fällen mit Blasenhypertrophie stets zu Rate zu ziehen und in der Anamnese besonders genau auf Hydramnion zu fahnden. Auch die zweite Erklärung (Ursache: angeborene Stenose im Bereiche d. Orificium intern.) ist mit Sicherheit auf keinen unserer Fälle zu beziehen. Wiederum aber ist diese Erklärung für den Einzel-

fall nicht auszuschließen, da man doch keine Blase histologisch so genau untersucht hatte.

Vier Erklärungen (mit Stumme und Pels-Leusden) haben wir nun für eine Blasenhypertrophie und alle haben sie etwas Gemeinsames: jede ist nur für den Einzelfall gut, keine kann für alle Fälle mit Blasenhypertrophie einzig und allein gelten. Eine einheitliche, alle Fälle von Blasenhypertrophie erklärende Ursache gibt es nicht.

Wie soll man nun den Kryptorchismus erklären? Zunächst wiederum einiges aus der Entwicklungsgeschichte (Broman):

Ende des 1. Embryonalmonats entsteht an der medio-ventralen Oberfläche jeder Urniere eine epitheliale Verdickung, welche von mehrschichtigem Cölomepithel gebildet wird. Diese Epithelverdickung hebt sich bald (Anfang des 2. Monats) als ein langer, sich über die ganze Länge der Urniere erstreckender, schmaler Streifen, die Genitalleiste, ab.

Die Genitalleiste wird in den folgenden Stadien allmählich immer höher, und zwar nicht nur durch rasche mitotische Vermehrung der betreffenden Cölomepithelzellen, sondern auch dadurch, daß Mesenchymgewebe aus der Urniere in die Genitalleiste hineinwächst. — Von den Epithelzellen der Genitalleiste behalten die meisten ihr ursprüngliches Aussehen als gewöhnliche Cölomepithelzellen, einzelne vergrößern sich aber schon in diesen frühen Entwicklungsstadien stark und werden zu Genitalzellen. Von diesem Stadium ab wird das Epithel der Genitalleiste Keimepithel genannt, unter welchem Namen man also ein Gemisch von Cölomzellen und Genitalzellen versteht. — In der Folge atrophiert die kaudale Genitalleistenpartie fast vollständig. Aus ihr geht nur das kaudale Geschlechtsdrüsenligament (Lig. ovarii, bezw. testis) hervor. Aus der kranialen Genitalleistenpartie bildet sich später durch Umwandlungen die Anlage des Rete testis, bezw. des Rete ovarii. Nur die mittlere Genitalleistenpartie bildet sich als normalerweise zur eigentlichen (zunächst noch undifferenzierten) Geschlechtsdrüse aus.

Das Stadium der indifferenten Geschlechtsdrüsenanlage dauert nicht lange. Es fällt etwa in die erste Hälfte des 2. Embryonalmonats. Die ursprüngliche breite Verbindung der Geschlechtsdrüsenanlage (mit der Urniere) wird allmählich dünner und

mesenterienähnlich ausgezogen. Auf diese Weise entsteht das Mesorchium, bezw. Mesovarium.

Nun beginnt die Differenzierung, die spezielle Ausbildung des Hodens (bezw. des Ovariums). Den komplizierten Vorgang der Entwicklung bis zum reifen Hoden will ich hier übergehen, es gehört auch nicht zum eigentlichen Thema. Nur das, was den Deszensus betrifft:

I. Akt. Deszensus der undifferenzierten Geschlechtsdrüse.

Die Geschlechtsdrüsen werden an den medialen Seiten der Urnieren etwa in der Höhe der zwei oberen Lumbalwirbel angelegt. Die Urniere macht nun verschiedene Lageveränderungen durch (Broman, Seite 206) und da die Geschlechtsdrüse mit der Urniere in Verbindung steht (durch das Mesorchium, bezw. Mesovarium, das kraniale, wie kaudale Geschlechtsdrüsenligament), so ist sie gezwungen, alle diese Lageveränderungen mitzumachen. Und während des 3. Embryonalmonats gelangen die Urnieren (bezw. die Urnierenreste) mitsamt den Geschlechtsdrüsen in das große Becken bis in die Nähe des Annulus inguinalis internus. Von nun an gestalten sich die Lageveränderungen der Geschlechtsdrüsen bei den beiden Geschlechtern verschieden.

II. Akt. Spezieller Descensus des Hodens.

Nachdem die männlichen Geschlechtsdrüsen die Annuli inguinali interni (— die Eingangsöffnungen der Processi vagin. peritonei, die sich im 7.—9. Embryonalmonat in je eine Scrotalhälfte herablassen, vor sich die sämtlichen Bauchwandkomponenten herschiebend) erreicht haben, hört der Descensus temporär auf. Die Hoden bleiben jetzt etwa 3 Monate lang (vom 4.—6.) intraabdominal in unmittelbarer Nähe der inneren Leistenringe liegen. Nach dieser Zeit setzt sich aber der Descensus testiculorum fort, und zwar so schnell, daß nach 3 Monaten (7.—9.) derselbe fast beendigt ist. Die Hoden werden hierbei zuerst durch die vordere Bauchwand und dann bis ins Skrotum verschoben.

Diese Hodenverschiebung bewirkenden Kräfte sind von Hj. Forssner (1916) näher studiert worden. Leider habe ich diese Arbeit Forssners nicht bekommen können und bin deshalb

wiederum auf Broman angewiesen, aus dem ich auch folgendes entnehme: Eine wichtige Rolle bei der betreffenden Verlagerung des Hodens spielt das sogenannte Gubernaculum testis (= das Leitband des Hodens). Dasselbe besteht 1. hauptsächlich aus dem Inguinalligament der Urniere (beim weiblichen Embryo wandelt sich dieses Ligament in das Lig. uteri rotundum um) und 2. aus dem kurzen kaudalen Hodenligament (Lig. testis), welches die kaudale Hodenpole an diejenige der Urniere bezw. Nebenhodenkopfes (der aus den Urnierenquerkanälchen entsteht) fixiert. — Das Gubernaculum testis nimmt während der 4.—7. Embryonalmonate in allen Richtungen an Größe mächtig zu. Hierdurch wird 1. der Inguinalkanal stark ausgedehnt und 2. hebt sich das kraniale Gubernaculumende in die Bauchhöhle hinein, eine große Prominenz bildend, auf deren Höhe der Hoden fixiert ist. Da nun das Gewebe des Gubernaculum immer weicher wird, so kann es zuletzt gegen den intraabdominalen Druck nicht mehr standhalten, sondern bricht zusammen und stülpt sich nach außen um, einen Inguinalbruchsack bildend. Hoden und Nebenhoden, die schon im voraus an der werdenden Bruchsackwand fixiert waren, verlassen hierbei die Bauchhöhle und stellen den Inhalt des physiologischen Inguinalbruches dar.

(Daß auch lokale Druckerhöhungen einzelner in der Nähe der Hoden liegenden Darmpartien nicht ohne Bedeutung für die Hodenverlagerung sind, dafür spricht die Tatsache, daß der linke Hoden, der sich unter dem Druck der mekoniumgefüllten Flexura sigmoidea befindet, gewöhnlich zuerst die Bauchhöhle verläßt, um in das Scrotum herabzusteigen.) Das ist alles, was wir über den Deszensus wissen.

Daß die vergrößerte Blase durch Verlegung des Inguinalkanals am Ausbleiben des Descensus testis schuld sei (Stumme) ist wohl deshalb auszuschließen, weil wir genügend Fälle haben mit normalen Blasen und trotzdem Kryptorchismus (Henderson, Platt, Pels-Leusden II, Mollison). Pels-Leusdens Erklärungsversuch, der durch die fehlende Bauchpresse bedingte mangelnde intraabdominelle Druck sei die Ursache des nicht stattgefundenen Deszensus, ist schon plausibler, versagt aber auch in vielen Fällen (Fröhlich, Guthrie, Batten, Hall).

Auf eine einzige und alleinige Ursache dieses non-Descensus

soll man, glaube ich, auch gar nicht fahnden, denn es sind sicher mehrere dieser Ursachen da, eine jede besonders für eine Gruppe von Fällen. — Vorläufig wissen wir von diesen Ursachen nichts. — Stummes und Pels-Leusdens Erklärungen sind wenigstens ein Anfang für das weitere Suchen noch nach anderen Ursachen.

Den Erscheinungskomplex: schwächliches Aussehen des Patienten (— mangelnde Ernährung des Embryos) und starke Faltung der Bauchdecken (— vorausgegangene große Spannung im Abdomen, z. B. durch Ascites) bezieht Stumme, wie wir sahen auf eine gemeinsame Ursache: den Druck der vergrößerten Blase auf die Nabelschnur und dadurch bedingte Kompression der Nabelgefäße.

Diese Ansicht Stummes ist schon zu beachten, obwohl wir in Fällen mit Blasenhypertrophie auch sehen, das die Kinder keinesfalls auffallend schwächlich, sondern dem Alter entsprechend entwickelt sind. Andererseits war das Abdomen groß und die Faltung vorhanden auch in den Fällen, wo die Blase normal war (Fröhlich, Platt, Pels-Leusden II, Mollison).

Die Thoraxdeformität, die in fast allen Fällen vorhanden war, ist sicher auf den Bauchmuskeldefekt zurückzuführen, was auch alle Autoren übereinstimmend betonen. Der Zug, den die schwachen (defekten) Bauchmuskeln mit ihren Ansatzpunkten am Thorax anf diesen ausüben, ist viel zu mangelhaft und der Brustkorb wird meist etwas nach oben gezogen. Für das Ausweiten im unteren Teil und das Umkrempeln der Rippenbögen kann ebenfalls Stummes Erklärung als völlig befriedigend angesehen werden.

Pels-Leusden befaßt sich in seiner Arbeit sehr eingehend mit der Frage der „eigentümlichen Atmungsverhältnisse bei Individien mit fehlender Bauchmuskulatur“ und sucht eine Ursache für die bei fast allen Fällen bestehende Neigung zu Lungenerkrankungen. Auch hierfür sei der Grund das Fehlen der Bauchmuskulatur und der dadurch bedingte Zwerchfelltiefstand.

Was die Form des Nabels (treffend als „Furchennabel“ bezeichnet) anbetrifft, so ist die Annahme Guthries, der konstante Zug der bis zum Nabel reichenden Blase bei der Kontraktion sei die Ursache, am wahrscheinlichsten. Denn gerade in Fällen,

wo die Blase normal war, war auch der Nabel normal gestaltet (Pels-Leusden II, Mollison, Hall, Fröhlich). Im Fall Hall bestand zwar eine Urachusfistel, aber der Zug bei den Kontraktionen, die die normale Blase durch den Urachusstiel auf den Nabel ausübte, war doch zu gering um einen Furchennabel entstehen zu lassen; gerade weil die Blase nicht hypertrophisch war. — Man muß aber anerkennen, daß diese Erklärung Guthries auch nicht für alle Fälle zutrifft, so z. B. hatte der Fall Platts eine anscheinend normale Blase und dennoch einen ausgesprochenen Furchennabel.

Hier anschließend möchte ich noch ein paar Worte über die Nabelfistel sagen. Wir sehen unter unseren Fällen die zwei wichtigsten Formen von Nabelfisteln vertreten: die Urachus- und die Dottergangsfistel. Unter anderen Ursachen für Nabelfisteln sind die persistierenden Urachus und Dottergang die häufigsten. (Über die Aetiologie dieser Persistenz, wie über das Zustandekommen der Fisteln und deren Klinik gibt Korkhaus [11] ein übersichtliches Bild). — Bei Stummes Fall haben wir eine Fistel, die 14 Tage lang näßte; es war wohl seröses Schleimhautsekret, das da herausfloß (aber kein Urin, der doch am Geruch erkannt worden wäre) und deshalb haben wir es hier sicher mit einer Dottergangsfistel zu tun. Bei Hall dagegen hatte das Kind eine Nabelfistel, aus der Urin abging, also eine Urachusfistel.

Die Körperhaltung der Patienten, die beobachteten Lordosen und Skoliosen des Rumpfes sind im großen Ganzen übereinstimmend als Folge einer mangelnden Entwicklung der Bauchmuskulatur angesehen. Pels-Leusden hebt besonders, „das Fehlen einer Rumpfstütze in Gestalt des Rectus abdominis“ hervor (im Bezug auf seinen Fall I.).

Die Lebensdauer der Fälle mit angeborenem Bauchmuskeldefekt ist gewöhnlich kurz. 10 Tage, 2—3—4 Wochen, 2—3—4 Monate, 1—2—6 Jahre. Mollisons Fall lebte noch mit 10 Jahren, Stummes und Ammons Fälle waren im Jünglings- bezw. Pubertätsalter. Wie lange noch diese 3 letzten Fälle lebten — ist unbekannt. Es ist aber anzunehmen, daß sie ein höheres Alter nicht erreicht haben, sondern schon beim Eintritt ins Berufsleben (mit seinen Anstrengungen) diesem erlagen. Unabwendbar sind die Gefahren von Seiten der Atmungsorgane, fast alle Kinder erlagen irgend

einer Lungenaffektion. Und als letzte Ursache ist der Bauchmuskeldefekt daran schuld . . .

Zusammenfassend, möchte ich Folgendes hervorheben:

Die Bauchmuskeldefekte sind primär durch irgend eine Störung im frühesten Embryonalleben entstanden. Der Zeitpunkt dieser Schädigungseinwirkung dürfte vielleicht die Wende des 1. Embryonalmonats sein. Die Konstitution des Individuums ist auch in Betracht zu ziehen.

Die Ursache der Blasenhypertrophie (wie das Verbleiben in Fötallage) ist keine alleinige. Es sind unzweifelhaft mehrere Ursachen anzunehmen, jede besonders nur für eine Gruppe von Fällen gültig. Alle bisher vorgeschlagenen Erklärungen sind nur auf den Einzelfall zu beziehen.

Ebensowenig befriedigend sind die bis jetzt vorhandenen Erklärungen für den Kryptorchismus.

Das Fehlen der Bauchmuskulatur bedingt Zwerchfelltiefstand und Thoraxdeformität und weiter die gefahrdrohenden Komplikationen von seiten der Lungen.

Als diese Arbeit schon fertig war, kam ich zufällig noch auf einen Fall von angeborenem Bauchmuskeldefekt, den ich nachträglich noch erwähnen möchte.

J. Kloth, ein Knabe, geboren am 7. August 1924 im Jüdischen Städtischen Krankenhaus zu Kaunas, Litauen.

Geburt normal verlaufen; Kopflage; ausgetragenes Kind. Kein Hydramnion. Beim Neugeborenen war den Ärzten im Krankenhause aufgefallen die außerordentliche Dünne der Bauchdecken. Sie waren papierdünn und man konnte durch sie die inneren Organe sehen: Leber und Dünndarmschlingen Das Kind hatte eine Hernia epigastrica. Diese wurde operiert, wobei der Operateur nicht recht wußte, ob er bei dieser Dünne der Bauchdecken imstande sein wird, die Operationswunde fest zu schließen. Dies ist ihm einigermaßen gelungen und die Eingeweide buchteten sich in dieser Gegend nicht mehr aus. Dagegen kamen ein paar Monate nach der Operation Leistenhernien beiderseits zum Vorschein. Auch diese wurden operiert.

Im April 1927 hatte ich Gelegenheit, den Knaben zu sehen und zu untersuchen. Er war etwas bleich, sonst aber dem Alter entsprechend entwickelt. Der Thorax war schmal, die untere Appertur sprang leicht hervor. Auch die Rippenbögen beiderseits waren etwas nach außen umgebogen. In der Höhe des Ansatzes am Brustbein der siebenten Rippe war beiderseits vom Sternum eine Harrissonsche Furche zu verfolgen. Die Perkussion und Auskultation der Lungen, desgleichen des Herzens, ergab nichts Abnormes. Am Abdomen fiel sofort auf eine starke Vorbeugung im Bereiche der früheren Operationsnarbe (Hernia epigastrica). Der Sack, der sich jetzt vorbuchtete, war etwa 15 cm lang und 3 cm breit. Die Haut über dieser Vorwölbung (Bauchnarbenbruch) war sehr dünn und zart. Mit dem Finger ließ sich der weiche Inhalt des Sackes (Omentum, Darmschlingen?) leicht reponieren. Ebenfalls schwand die Vorwölbung beinahe gänzlich, wenn der Knabe in Rückenlage gebracht wurde. Die ganze Bauchwand außerhalb dieser Vor-

wölbung war viel dicker und wurde bei der Betastung gespannt. An den typischen Stellen waren zwei Narben von den Leistenharnien-Operationen zu sehen. Im Scrotum waren beiderseits die Hoden zu fühlen. Eine vergrößerte Harnblase ließ sich bei der Untersuchung nicht nachweisen. Leber und Milz nicht deutlich zu fühlen.

Das Wesentliche in dieser Anamnese ist:

1. Bei der Geburt waren vielleicht nur Spuren von Muskelsubstanz in den Bauchdecken vorhanden. Bei der Hernia epicastrica-Operation, die gemacht wurde, als das Kind schon etwa 11 Monate alt war, konnten auch nur spärliche Muskelfasern nachgewiesen werden. Bei der letzten Untersuchung war das Kind $2^3/_4$ Jahre alt und seine Bauchdecken enthielten schon unzweifelhaft mehr kontraktile Muskelsubstanz, denn, wie schon oben erwähnt, spannte das Kind bei der Betastung.

2. Kein Kryptorchismus.

3. Es ist keine Hypertrophie der Harnblase nachzuweisen. Es würde somit auch dieser Fall dafür sprechen, daß der Bauchmuskeldefekt das Primäre ist.

Zum Schluß ist es mir eine angenehme Pflicht, meinen Dank auszusprechen Herrn Geh. Hofrat Professor Dr. Sauerbruch und Professor Dr. Drachter für die Übernahme des Referats und Herrn Oberarzt Dr. Goßmann für die ersten Anweisungen.

Literatur.

1. Pfaundler u. Schloßmann: Handbuch der Kinderheilkunde. 1925, IV. Band.
2. Stumme: Über die symmetrischen kongenitalen Bauchmuskeldefekte und über die Kombination derselben mit anderen Bildungsanomalien des Rumpfes. Mitteil. aus d. Grenzgeb. d. Med. u. Chirurgie. 1903, Bd. XI.
3. Pels-Leusden: Über den sogenannten congenitalen Defekt der Bauchmuskulatur usw. Archiv für klinische Chirurgie. 1908, Bd. 85.
4. Garrod u. Davies: On a group of associated congenital malformations usw. Medico-Chirurgical Transactions. London 1905, Vol. 88.
5. Mollison: A case of congenital defekt in the musculature of the abdominal wall. — Guy's Hospital Reports. London 1909, Vol. 63.
6. Thatcher: Case of congenital defect of abdominal muscles, with anomaly of urinary apparatus. — Edinburgh Medical Journal. Vol. XI.
7. Hertwig: Handbuch der Entwicklungslehre. Jena 1906. Bd. III.
8. Bromann: Grundriß der Entwicklungsgeschichte des Menschen. 1921. Verlag Bergmann, München u. Wiesbaden.
9. de Quervain (nach Pels-Leusden zitiert): Spezielle chirurgische Diagnostik. Leipzig 1907.
10. Kollmann: Handatlas der Entwicklungsgeschichte. Jena 1907; Fig. 338.
11. Korkhaus: Ein Beitrag zur Kenntnis der auf Persistenz des Ductus omphalomesentericus und des Urachus beruhenden Nabelfisteln. Dissertation, Berlin 1920.
12. Arzt: Angeborene Dilatation und Hypertrophie der Harnblase. Verhdl. d. Gesellschaft deutscher Naturforscher u. Ärzte. 82. Versammlung. Königsberg. 1910.

Lebenslauf.

Bin am 20. September 1901 geboren. In Mariampol, einem kleinen Städtchen in Litauen. Habe dort die Volksschule besucht, später das Russische Humanistische Gymnasium. Im Jahre 1915 kam die deutsche Besatzung und das Gymnasium wurde weiter nach Rußland verlegt. Ich blieb in Mariampol und lernte privat weiter. 1919 wurde ein Litauisches Gymnasium eröffnet. Ich trat in die Obersekunda, lernte 2 Jahre und mußte dann als Oberprimaner ins Militär (die Polen bedrohten Litauen). Als Soldat habe ich dann 1921 mein Abitur gemacht.

Im November 1922 ging ich nach Königsberg um Medizin zu studieren. Ich wurde mit kleiner Matrikel aufgenommen. Nach 3 Semester Studium nahm ich die Exmatriakel und ging nach Basel, um dort eventuell weiter zu studieren. Kam aber wieder zurück und ließ mich für das Sommersemester 1924 von neuem immatrikulieren. Oktober 1924 kam ich nach Berlin und unterzog mich den Ergänzungsprüfungen (Deutsch, Latein, Physik, Chemie, Erdkunde — dem Kurse eines deutschen Realgymnasiums entsprechend), die ich auch bestanden habe. Gleich darauf im Februar 1925 habe ich auch meine ärztliche Vorprüfung abgelegt. (Nach der alten Prüfungsordnung). Das erste klinische Semester im Sommer 1925 war ich noch in Königsberg, dann kam ich November 1925 nach München, wo ich seitdem nunmehr seit 2 Jahren studiere.